

NEUE ASPEKTE IN DER DIAGNOSE UND MEDIKAMENTÖSEN THERAPIE DER AXIALEN SPONDYLOARTHRITIS

PD Dr. med. Uta Kiltz

Fachärztin für Innere Medizin und Rheumatologie, Rheumazentrum Ruhrgebiet,
Ruhr-Universität Bochum, Herne

VNR: 2760909012829760010 | Gültigkeit: 10.07.2023 – 10.07.2024

1 EINLEITUNG

Spondyloarthritiden (SpA) umfassen eine heterogene Gruppe entzündlich rheumatischer Erkrankungen im Bereich der Wirbelsäule mit verschiedenen muskuloskelettalen Manifestationen und chronischem Rückenschmerz als Leitsymptom. Sowohl axiale als auch periphere Formen der SpA sind häufig mit Erkrankungen außerhalb des Bewegungsapparates assoziiert [Kiltz et al. 2019, van der Heijde et al. 2017].

Die axiale SpA (axSpA) wird unterteilt in eine röntgenologische (r-axSpA) – auch als Morbus Bechterew / ankylosierende Spondylitis (AS) bezeichnet – und eine nicht-röntgenologische Form (nr-axSpA), bei der (noch) keine eindeutigen strukturellen Läsionen in den Sakroiliakal-(SI-)Gelenken zu erkennen sind. Im weiteren Text wird dargestellt, dass die genaue Differenzierung zwischen r-axSpA und nr-axSpA in Teilen willkürlich ist und in der klinischen Versorgung der Patienten keine Bedeutung hat.

Aufgrund des chronischen Verlaufs der Erkrankung und des Erkrankungsbeginns in jüngeren Lebensjahren kann die Krankheitslast erheblich sein. Zudem wird die Diagnose bei vielen Patienten verzögert gestellt, sodass die Erkrankung bei Diagnosestellung fortgeschritten sein kann. Das Ziel der Verhinderung eines Strukturschadens am Achsenskelett kann damit nicht erreicht werden. Laut Studiendaten profitieren Patienten jedoch von einer frühzeitigen Therapie, weshalb eine zeitnahe und richtige Diagnose sowie die Einleitung einer wirksamen Therapie essenziell für den Krankheitsverlauf sind [Kiltz et al. 2019].

Diese CME-Fortbildung gibt Ihnen einen Überblick über die axiale SpA (r-axSpA [vormals AS] und nr-axSpA) mit Fokus auf Diagnose und Früherkennung sowie neue Wirkansätze insbesondere für Patienten mit nr-axSpA.

2 KLINISCHES BILD UND KLASSIFIKATION DER AXSPA

2.1 KLINISCHES BILD

Die axSpA ist eine heterogene Erkrankung, die variabel und potenziell schwerwiegend verläuft und von einer Reihe extramuskuloskelettaler Manifestationen wie

Uveitis, Psoriasis und chronisch-entzündlichen Darmerkrankungen (CED) sowie Komorbiditäten begleitet werden kann (Abb. 1) [Kiltz et al. 2019].

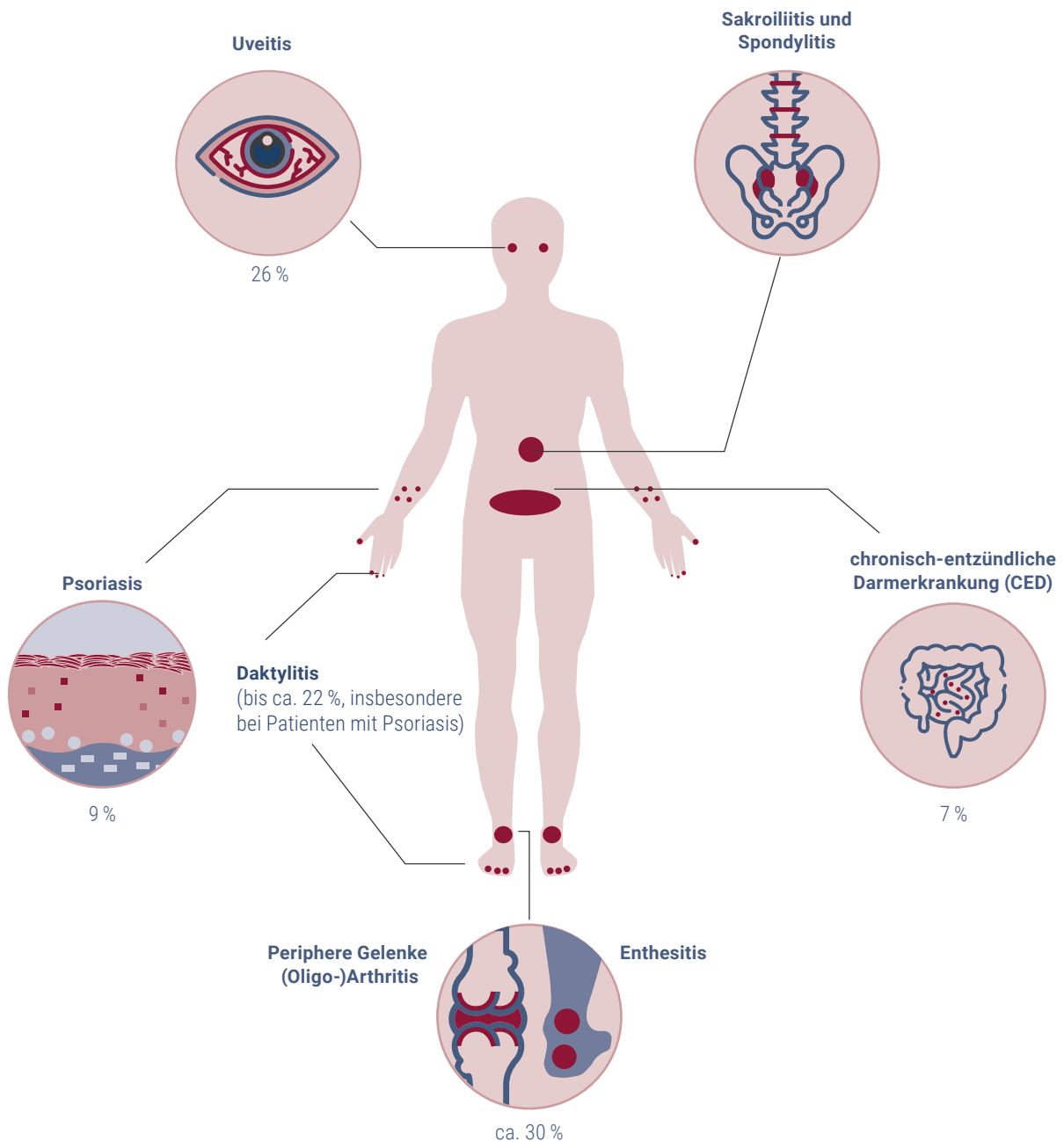


Abb. 1: Muskuloskeletale und extramuskuloskeletale Manifestationen und deren Häufigkeit bei axSpA-Patienten; Modifiziert nach [Rosenbaum und Rosenzweig 2012; Kiltz et al. 2019].

Führendes Hauptsymptom der SpA ist der entzündliche Rückenschmerz (ERS), der durch eine Sakroiliitis und Entzündungen der Wirbelsäule verursacht wird. Die Schmerzen können zwar entlang der gesamten Wirbelsäule auftreten, jedoch sind vorzugsweise sakroiliakale vor lumbalen und untere thorakale vor zervikalen sowie oberen thorakalen Strukturen betroffen.

Unter einem ERS leiden etwa drei Viertel der axSpA-Patienten. Der ERS ist häufig das erste Symptom und bereits bei jungen Patienten vorhanden. Die Rückenschmerzphasen beginnen meist schleichend und treten oft in der Nacht auf, können sich aber auch als wechselnde Gesäßschmerzen bemerkbar machen. Dabei lassen sich die Schmerzen durch Bewegung, nicht aber durch Ruhe bessern. Neben dem ERS kann zusätzlich eine Enthesitis (Sehnenansatzentzündung) und/oder Daktylitis (Fingerentzündung, Zehenentzündung) vorhanden sein [Braun und Sieper 2007, Kiltz et al. 2019] (Abb. 1). Die Dauer der Schmerzepisoden spielt eine entscheidende Rolle bei Patienten mit SpA, die typischerweise unter chronischen Rückenschmerzen (≥ 12 Wochen) leiden.

Der Verlauf der Erkrankung ist durch die Schmerzen an der Wirbelsäule und eine variable extraskeletale Beteiligung geprägt. Im Krankheitsverlauf kommt es bei vielen Patienten jedoch zusätzlich zu einem Verlust der Wirbelsäulenbeweglichkeit und Verknöcherungen am Achsenskelett, die in einigen Fällen zur charakteristischen Bambusstabwirbelsäule führen können [Kiltz et al. 2019]. Hierbei sind die einhergehenden strukturellen Veränderungen hauptsächlich auf einen knochenbauenden Prozess mit Ausbildung von Syndesmophyten und Progression in überbrückende Syndesmophyten zurückzuführen.

Sowohl entzündliche als auch strukturelle Veränderungen führen zu Einbußen der Funktionsfähigkeit [Landewe et al. 2009]. Infolge zunehmender struktureller Schäden im Krankheitsverlauf können daher Veränderungen der Körperhaltung und der Statik auftreten, darunter:

- Vertikalstellung des Beckens,
- Ausgleich der Lendenlordose,
- Verstärkung der Brustkyphose und der Halswirbelsäulen-(HWS-)Lordose,
- Tendenz der Beugstellung der Hüft- und Kniegelenke,
- Lateraldrehen der Schulterblätter,
- Überdehnung der Bauchmuskulatur mit dominierender Bauchatmung, Atrophie und Überdehnung der Lumbalmuskulatur,
- Hypotonie der Gesäß- und Nackenmuskulatur und
- Mangel an Mitbewegungen der Wirbelsäule beim Gehen [Kiltz et al. 2019].

2.2 KOMORBIDITÄTEN

AxSpA-Patienten leiden oftmals an Komorbiditäten, darunter Osteoporose (13 %), gastrointestinale Ulzerationen (11 %) und kardiovaskuläre Erkrankungen (4 %). Häufigste Risikofaktoren für Komorbiditäten sind dabei arterielle Hypertonie (34 %), Rauchen (29 %) und Hypercholesterinämie (27 %) [Molto et al. 2016]. Bei der Mehrzahl der r-axSpA-Patienten liegt eine verminderte Knochendichte vor (Osteopenie 59 %, Osteoporose 18 %) [Karberg et al. 2005, Wang et al. 2017]. Hierbei sind folgende Faktoren bei r-axSpA-Patienten mit einem erhöhten Risiko für eine erniedrigte Knochendichte assoziiert: männliches Geschlecht, hohe Krankheitsaktivität sowie röntgenologisch nachweisbare Sakroiliitis [Gratacos et al. 1999, Wang et al. 2017]. Die erniedrigte Knochendichte bei r-axSpA-Patienten führt zu einem hohen Frakturrisiko der Wirbelsäule [Prieto-Alhambra et al. 2015].

Weitere schwerwiegende Komorbiditäten stellen kardiovaskuläre Erkrankungen dar. So kann eine unbehandelte systemische Entzündung bei r-axSpA-Patienten ein wesentlicher Faktor für die Entstehung einer akzelerierten Arteriosklerose sein. Zudem können Patienten mit r-axSpA Reizleitungsstörungen, eine Aortitis

und / oder eine Aorteninsuffizienz entwickeln [Bergfeldt et al. 1982, O'Neill und Bresnihan 1992]. Insgesamt liegt bei r-axSpA-Patienten eine um 20 – 40 % erhöhte kardiovaskuläre Mortalität vor [Kiltz et al. 2019, Peters et al. 2004].

3 PRÄVALENZ UND DIAGNOSE

3.1 PRÄVALENZ

Die Prävalenz von Erkrankungen aus dem gesamten Spektrum der SpA liegt zwischen 0,4 und 2 % [Kiltz et al. 2019]. Die weltweite r-axSpA-Prävalenz wird mit 0,09 bis 0,3 % angenommen [Wang und Ward 2018]. Prädiktiv für eine axSpA kann ein positiver Test auf HLA-B27, eine Variante des humanen Leukozyten-Antigens B (HLA-B), sein, da dieser bei ca. 60 – 85 % der axSpA-Patienten und innerhalb der r-axSpA-Patienten bei 90 – 95 % positiv ist, dagegen jedoch nur bei ca. 5 % der Normalpopulation [Braun und Sieper 2007, Kiltz et al. 2019].

Im Verhältnis sind Männer häufiger als Frauen von einer r-axSpA betroffen (ca. 2:1), dagegen scheinen Männer und Frauen gleichermaßen häufig (1:1) an einer nr-axSpA zu erkranken [Kiltz et al. 2019].

3.2 DIAGNOSE DER AXSPA

ANAMNESE

Eine ausführliche Abfrage der Schmerzsymptomatik, der Vorerkrankungen und der Familienanamnese spielt bei der Diagnosestellung der axSpA eine wesentliche Rolle. So ist die Erhebung der Charakteristika des Rückenschmerzes (Alter bei Manifestation, Dauer, Lokalisation und Einflussfaktoren) sowie der einzelnen Facetten des ERS von entscheidender Bedeutung. [Kiltz et al. 2019]. Zusätzlich sollten weitere Symptome wie Morgensteifigkeit (≥ 30 Minuten) und Müdigkeit (Fatigue) bzw. mögliche Begleiterkrankungen wie CED, Psoriasis oder Uveitis abgefragt werden.

KÖRPERLICHE UNTERSUCHUNG / KÖRPERLICHE FUNKTIONSFÄHIGKEIT

Bei der körperlichen Untersuchung sollte ein Hauptaugenmerk auf die Schmerzlokalisierung, die Wirbelsäulenbeweglichkeit, Haltungsänderungen sowie extraskeletale Manifestationen gelegt werden. Einschränkungen der Wirbelsäulenbeweglichkeit können dabei sowohl auf entzündliche Prozesse als auch strukturelle Veränderungen zurückgehen und sollten regelmäßig und abhängig vom Krankheitsverlauf auf eine Progression hin untersucht werden [Kiltz et al. 2019].

LABORWERTE

Etwa die Hälfte der axSpA-Patienten weist erhöhte Spiegel von Entzündungsparametern auf (CRP, Blutsenkungsgeschwindigkeit [BSG]), sodass eine Erhebung der Entzündungsparameter bei Verdacht auf eine axSpA zur Routine gehört [Rudwaleit et al. 2009a, Spoorenberg et al. 1999].

BILDGEBUNG

Für die Diagnose sollte neben der Anamnese, der klinischen Untersuchung und den Laborbefunden auch die Bildgebung berücksichtigt werden. Bildgebende Verfahren unterstützen in unterschiedlichem Maße die Diagnose und das Management der axSpA, sowohl in Bezug auf die Sicherung der Diagnose als auch zur Feststellung der Krankheitsaktivität (Entzündung) sowie zur Messung des strukturellen Schadens (Knochenneubildung) (Tab. 1) [Kiltz et al. 2019]. Die wichtigsten Lokalisationen von pathologischen Veränderungen bei axSpA sind die SI-Gelenke, die Wirbelsäule und die Hüftgelenke [Kiltz et al. 2019].

Tab. 1: Bildgebende Methoden mit Zielparametern. Modifiziert nach [Kiltz et al. 2019].

Bildgebende Methode	Lokalisation	Entzündung	Knochenzerstörung	Knochenneubildung
Röntgen	Axial und peripher	(-)	++	+++
MRT	Axial und peripher	+++	+	+
Sonographie	Nur peripher	++	++	+
CT	Überwiegend axial	(-)	+++	+++
Szintigraphie	Axial und peripher	++	-	-

Für die Auswahl eines bildgebenden Verfahrens ist neben der Lokalisation ausschlaggebend, ob entzündliche oder strukturelle Veränderungen im Vordergrund stehen (s. Tab. 1). Da einzelne Verfahren weniger Zielparameter abdecken als andere, haben diese in der Diagnostik der axSpA einen eher untergeordneten Stellenwert (z. B. die Computertomographie [CT]).

SAKROILIITIS

Die röntgenologische Abklärung entzündlicher Krankheitsprozesse in den SI-Gelenken bei axSpA-Patienten erfolgt anhand der Beschwerdelokalisation unter Beachtung von Patientenfaktoren wie Alter und Geschlecht. So sollte bei tief sitzendem entzündlichem Rückenschmerz sowie bei Verdacht auf eine Beteiligung der Hüftgelenke eine anterioposteriore Beckenübersichtsaufnahme erstellt werden. Liegen auch Rückenschmerzen oberhalb der Hüftgelenke vor, sollten eine anterioposteriore Röntgenuntersuchung der LWS (mit weiter Aufblendung zur Darstellung der SI-Gelenke) und eine laterale Aufnahme erfolgen [Kiltz et al. 2019]. Anhand des Röntgenbildes der SI-Gelenke kann zwischen r-axSpA mit bereits röntgenologisch sichtbaren knöchernen Veränderungen und dem nr-axSpA-Stadium unterschieden und der Schweregrad der strukturellen Veränderungen quantifiziert werden [Kiltz et al. 2019]. Bei Verdacht auf eine axiale SpA und Vorliegen eines unauffälligen Röntgenbildes sollte die Diagnosestellung durch eine MRT-Untersuchung der SI-Gelenke mit Entzündungssequenz komplettiert werden. Empfehlenswert ist eine Schnittführung in schräg koronarer Schicht (parallel zu einer Linie, die den oberen dorsalen Anteil von S1 und S3 tangiert) [Kiltz et al. 2019].

Akut-entzündliche Prozesse der SI-Gelenke können periartikuläre und subchondrale Knochenmarködeme sowie Synovitis, Enthesitis oder Kapsulitis umfassen. Die letztgenannten sind jedoch ohne subchondrales

Knochenmarködem nicht ausreichend für die Diagnosestellung einer aktiven Sakroiliitis [Kiltz et al. 2019]. Merkmale chronischer Veränderungen in den SI-Gelenken können sein [Kiltz et al. 2019]:

- Erosionen an der Knorpel-Knochen-Grenze
- Subchondrale Sklerose (diese kann jedoch auch bei Gesunden auftreten)
- Fettmetaplasie als Zeichen einer abgelaufenen Entzündung
- Ankylose oder Knochenbrücken

Die Wahl der Bildgebung hängt zum einen davon ab, ob Entzündungen oder Strukturschäden vorliegen bzw. anzunehmen sind. Zum anderen sollte in Abhängigkeit von Alter und Geschlecht des Patienten die Applikation von Röntgenstrahlen abgewogen werden.

STRUKTURSCHADEN DER WIRBELSÄULE

Im Krankheitsverlauf manifestiert sich eine r-axSpA bei > 50 % der Patienten an der Wirbelsäule. Diese kann in allen Etagen betroffen sein, am häufigsten jedoch im Bereich des thorakolumbalen Übergangs [Baraliakos et al. 2009]. Röntgenologisch lassen sich neben den typischen Manifestationen (Syndesmophyten und Ankylosierungen) auch weitere Veränderungen in der Wirbelsäule feststellen [Kiltz et al. 2019]:

- Sklerosierungszonen an den Wirbelkörpererecken (wahrscheinlich als Folge einer stattgehabten Spondylitis)
- Erosionen der Wirbelkörper (Anderson-Läsionen, wahrscheinlich als Folge einer stattgehabten Spondylodiszitis)

- Bildung von Kasten- oder Tonnenwirbeln (wahrscheinlich als Ausdruck entzündlicher Veränderungen an den Wirbelkörperkanten)
- Wirbelfrakturen (vor allem im späteren Krankheitsverlauf)

Die Indikation zur röntgenologischen Untersuchung von Wirbelsäulenabschnitten erfolgt aus der klinischen Untersuchung aufgrund der Schmerzlokalisierung sowie aufgrund der Zunahme von Funktionseinschränkungen. Dabei werden Brust- und Lendenwirbelsäule i. d. R. anteroposterior und lateral geröntgt. Zur Beurteilung struktureller Läsionen in der Halswirbelsäule erfolgt eine laterale Aufnahme [Kiltz et al. 2019].

Bei Verdacht auf eine axSpA-bedingte Wirbelsäulenbeteiligung lässt eine MRT-Untersuchung der Wirbelsäule mit Entzündungssequenz Rückschlüsse auf die Lokalisation und das Ausmaß aktiver entzündlicher Veränderungen im Bereich der Wirbelkörper und der angrenzenden Strukturen zu [Kiltz et al. 2019].

3.3 KLASSIFIKATION DER AXSPA

In Studien können Patienten mit axSpA anhand der ASAS-(Assessment-of-SpondyloArthritis-International-Society-)Klassifikationskriterien klassifiziert werden [Rudwaleit et al. 2009b].

Neben dem obligaten Eingangskriterium (Präsenz von chronischen Rückenschmerzen für mindestens drei Monate und Patientenalter von unter 45 Jahren bei Beginn der Symptomatik) werden sogenannte SpA-Zeichen in die Bewertung mit einbezogen. Hierzu zählen klinische Parameter, Laborparameter (HLA-B27, CRP) und die Bewertung von Therapieansprechen in der Vergangenheit. Je nachdem, ob Befunde der Bildgebung vorliegen, können die Patienten über einen klinischen Arm oder einen Bildgebungsarm klassifiziert werden. Dabei ist es erforderlich, dass in dem klinischen Arm neben dem Nachweis von HLA-B27 noch mindestens zwei weitere SpA-Zeichen und in dem bildgebenden Arm (definiert durch eine Sakroiliitis in der Bildgebung) noch mindestens ein weiteres SpA-Zeichen vorliegen muss (Abb. 2) [Kiltz et al. 2019].

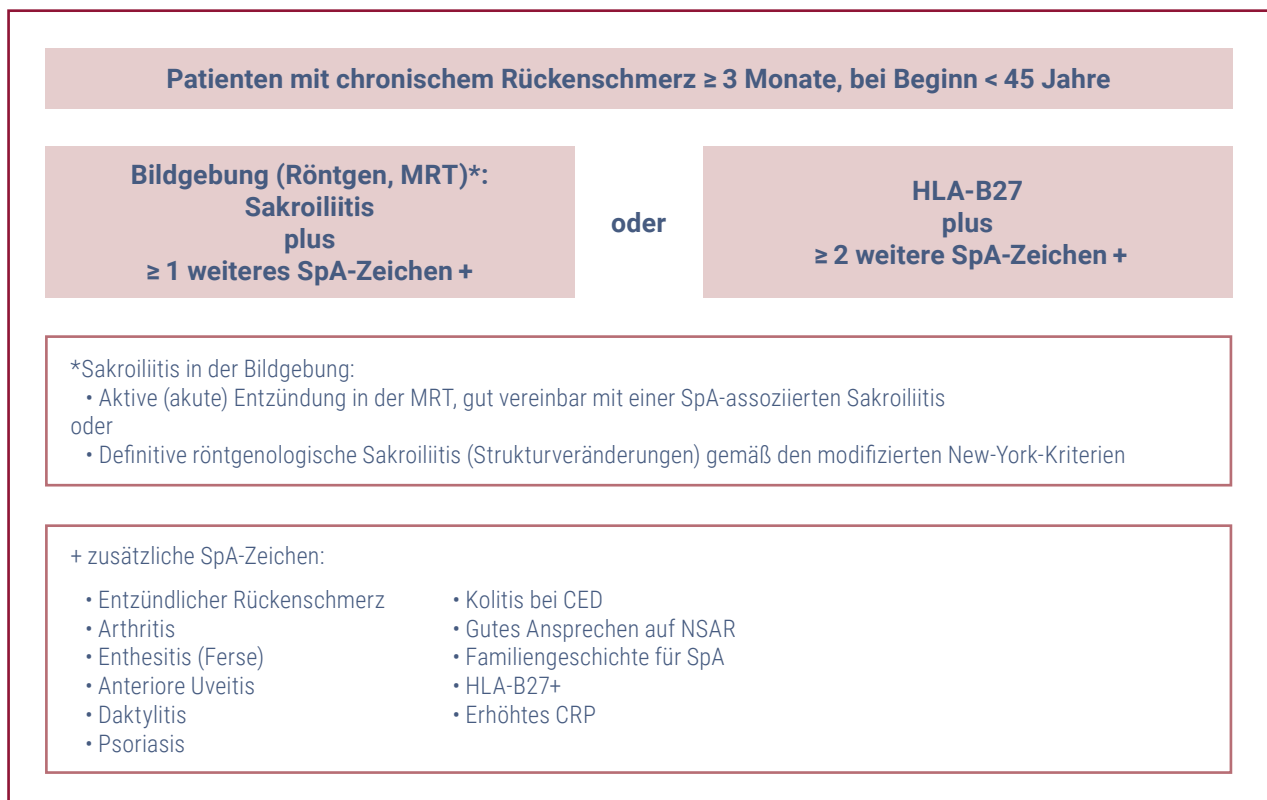


Abb. 2: ASAS-Klassifikationskriterien für die axiale SpA. Modifiziert nach [Rudwaleit et al. 2009b].

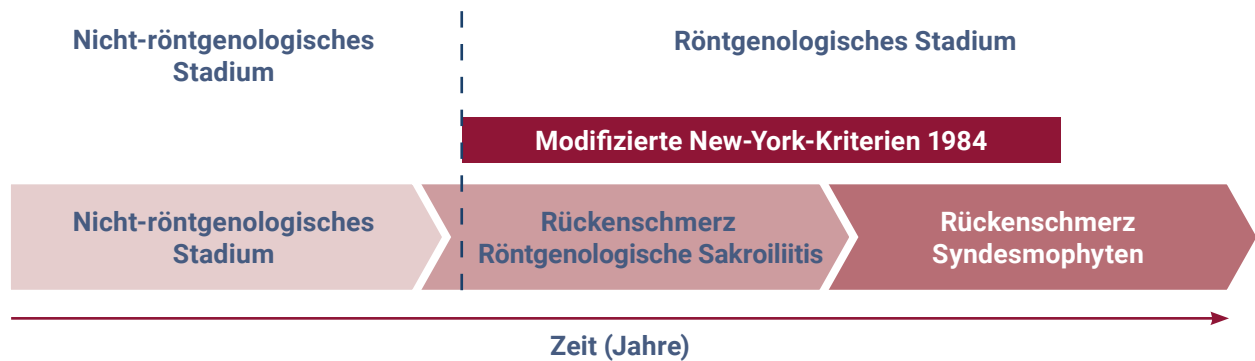


Abb. 3: Verlauf der axialen Spondyloarthritis. Die modifizierten New-York-Kriterien dienen der Charakterisierung des röntgenologischen Stadiums; modifiziert nach [Kiltz et al. 2019, Rudwaleit et al. 2005].

Das nicht-röntgenologische Stadium der SpA kann im Verlauf in ein röntgenologisches Stadium (r-axSpA) übergehen (Abb. 3) [Kiltz et al. 2019, Rudwaleit et al. 2005]. Die nr-axSpA ist durch entzündliche Veränderung in den SI-Gelenken und der Wirbelsäule geprägt, ohne dass wesentliche Strukturveränderungen detektierbar sind. Das röntgenologische Stadium ist durch das Vorhandensein von Strukturschäden sowie auch entzündlichen Veränderungen geprägt.

Die modifizierten New-York-Kriterien (Abb. 3) dienen der Differenzierung zwischen nicht-röntgenologischem und röntgenologischem Stadium. Das röntgenologische Stadium ist durch das Vorhandensein einer definiten Sakroiliitis (definiert als Sakroiliitis Grad II beidseits oder Grad III unilateral) im Röntgenbild der SI-Gelenke definiert [Kiltz et al. 2019].

Patienten mit r-axSpA bzw. nr-axSpA unterscheiden sich hinsichtlich des Ausmaßes des strukturellen Schadens und der Entzündungsaktivität, jedoch nicht in Bezug auf subjektive Parameter (z. B. Schmerz, Funktionseinschränkung und andere patientenberichtete Endpunkte) [Kiltz et al. 2019].

FRÜHERKENNUNG DER NR-AXSPA

Insbesondere bei jüngeren Erwachsenen mit kurzer Symptombdauer sollte die Bildgebung auf die Detektion entzündlicher Veränderungen ausgerichtet sein. Dadurch steht die Durchführung einer MRT-Untersuchung mit Entzündungssequenzen im Vordergrund [Kiltz et al. 2019, Rudwaleit et al. 2009c]. Bei Patienten mit Verdacht auf eine axSpA können eindeutige strukturelle Läsionen in den SI-Gelenken im konventionellen Röntgenbild (noch) fehlen, dementsprechend kann die Röntgenuntersuchung nicht dem Ausschluss einer nr-axSpA dienen.

DIFFERENTIALDIAGNOSEN

Bei Verdacht auf eine axSpA sollten verschiedene Differenzialdiagnosen in Betracht gezogen bzw. ausgeschlossen werden. Hierzu zählen unspezifischer Rückenschmerz sowie degenerative, infektiöse und tumoröse Erkrankungen. Insbesondere wenn andere Erkrankungen wie eine Psoriasis-Arthritis vorliegen, sollte bei klinischer Symptomatik mit Rückenschmerzen eine entsprechende differenzialdiagnostische Abklärung erfolgen. Daher sollte bei den MRT-Untersuchungen der SI-Gelenke differenzialdiagnostisch an septische Sakroiliitiden, (Insuffizienz-)Frakturen, Knochentumoren oder eher degenerative Veränderungen gedacht werden und die Verdachtsdiagnose auch an die Radiologie weitergegeben werden. Zudem können pathologische MRT-Befunde im Bereich der Wirbelsäule auf physiologisch vorkommende, kleine, dorsoventral verlaufende Gefäße (ggf. hyperintenses Signal in STIR oder T1/Gd) und Hämangiome zurückgehen. Letztere können von entzündlichen Läsionen hauptsächlich durch ihre Form und Lage (rund, gut abgegrenzt, in der Mitte des Wirbelkörpers) unterschieden werden [Kiltz et al. 2019].

MANAGEMENT DER AXSPA

Das Ziel in der Therapie von Patienten mit axSpA ist die Remission. Dadurch ist in der Betreuung von Patienten mit axSpA die regelmäßige Erfassung der Krankheitsaktivität, der körperlichen Funktionsfähigkeit sowie der Wirbelsäulenbeweglichkeit von essenzieller Bedeutung. Mithilfe verschiedener Indizes, die für Patienten mit r-axSpA entwickelt und validiert wurden, können die Auswirkungen der Erkrankung erfasst werden: Der Fragebogen BASDAI (*Bath Ankylosing Spondylitis Disease Activity Index*) dient der Erfassung der Krankheitsaktivität, wohingegen der BASFI (*Bath Ankylosing*

Spondylitis Functioning Index) für die Ermittlung der körperlichen Funktionsfähigkeit entwickelt wurde und der BASMI (*Bath Ankylosing Spondylitis Metrology Index*) die Ergebnisse aus der klinischen Untersuchung und damit die Einschränkungen der Wirbelsäulenbeweglichkeit zusammenfasst (vornehmlich in klinischen Studien eingesetzt) [Calin et al. 1994, Garrett et al. 1994, Jenkinson et al. 1994, Kiltz et al. 2019, Ruof et al. 1999]. Als valides Messinstrument zur Erfassung der Krankheitsaktivität gilt der *Ankylosing Spondylitis Disease Activity Score* (ASDAS), der aus drei BASDAI-Fragen, dem Patientenglobalurteil (NRS 0 – 10) und dem CRP-Wert besteht [van der Heijde et al. 2009]. Zusätzlich kann zur Ermittlung der körperlichen Funktionsfähigkeit der HAQ-S (*Health Assessment Questionnaire* in der Modifikation für Spondyloarthritiden; vornehmlich in klinischen Studien eingesetzt) sowie zur Erfassung der allgemeinen und Wirbelsäulen-bezogenen Schmerzen die VAS (visuelle Analogskala) oder eine numerische Ratingskala (NRS) angewendet werden [Daltroy et al. 1990, Kiltz et al. 2019].

Zur Erfassung von peripheren Manifestationen sollte auf vorliegende Enthesitiden sowie auf periphere Arthritis (Dokumentation der Anzahl druckschmerzhafter und geschwollener Gelenke, insbesondere der unteren

Extremitäten) untersucht werden. Außerdem ist es sinnvoll abzufragen, ob eine anteriore Uveitis oder eine *Psoriasis vulgaris* vorliegt [Kiltz et al. 2019].

MANAGEMENT DER AXSPA

Als valides Messinstrument zur Erfassung der Krankheitsaktivität gilt der *Ankylosing Spondylitis Disease Activity Score* (ASDAS), der aus drei BASDAI-Fragen, dem Patientenglobalurteil (NRS 0 – 10) und dem CRP-Wert besteht [van der Heijde et al. 2009]. Neben dem Vorteil, dass CRP als objektiver Entzündungsnachweis im ASDAS vorhanden ist, bietet der ASDAS den Vorteil, dass er validierte Schwellenwerte zur Erfassung der Krankheitsaktivität bietet (inaktive Erkrankung ist mit ASDAS < 1.3). Für den ASDAS ist gezeigt worden, dass im Longitudinalverlauf ein linearer Zusammenhang zwischen Höhe der Krankheitsaktivität und dem radiologischen Schaden am Achsenskelett besteht. Die gegenüber dem BASDAI überlegenen Meßcharakteristika des ASDAS haben dazu geführt, dass der ASDAS als Assessment zur Erfassung der Krankheitsaktivität in den aktuellen ASAS-EULAR- (*European-Alliance-of-Associations-for-Rheumatology*) Managementempfehlung der axialen SpA als alleiniges Instrument genannt ist [Ramiro et al. 2022].

4 THERAPIEN

Vorrangige Ziele der axSpA-Therapie sind die Erlangung der Symptombfreiheit, die Reduktion der Entzündung und die Verhinderung struktureller Schäden an der Wirbelsäule. Besondere Bedeutung kommt der Verbesserung der Lebensqualität und Aufrechterhaltung bzw. Normalisierung von sozialer Teilhabe einschließlich der Arbeits- und Erwerbsfähigkeit zu. Eine partizipative Entscheidungsfindung zwischen Patient und behandelndem Arzt sollte die Grundlage der Therapie bilden [Kiltz et al. 2019].

AxSpA-Patienten sollten mit einem multimodalen Behandlungskonzept, bestehend aus nicht-pharmakologischen und pharmakologischen Maßnahmen, und unter Berücksichtigung des vorrangigen Ziels (z. B. Schmerzreduktion, Verhinderung der röntgenologischen Progression, Arbeitsfähigkeit, Funktionserhalt)

therapiert werden (Abb. 4). Eine regelmäßige Adaption an den aktuellen Gesundheitszustand und Ausrichtung an den Therapiezielen ist dabei sinnvoll. Weiterhin wird ein enger Austausch zwischen dem Rheumatologen und dem Hausarzt empfohlen, um die Versorgung für gegebenenfalls vorliegende Komorbiditäten oder vorhandene Risikofaktoren abzustimmen. Zusätzlich sollen Patienten, die immunsuppressiv behandelt werden, gemäß den STIKO-Empfehlungen geimpft werden [Kiltz et al. 2019, Ramiro et al. 2022].

Die verfügbaren nicht-pharmakologischen und pharmakologischen Therapieoptionen (Abb. 4) werden in den folgenden Abschnitten näher erläutert. Aus Platzgründen nicht näher beschrieben werden rehabilitative und invasive Maßnahmen, die unter Umständen im Krankheitsverlauf auch notwendig werden.

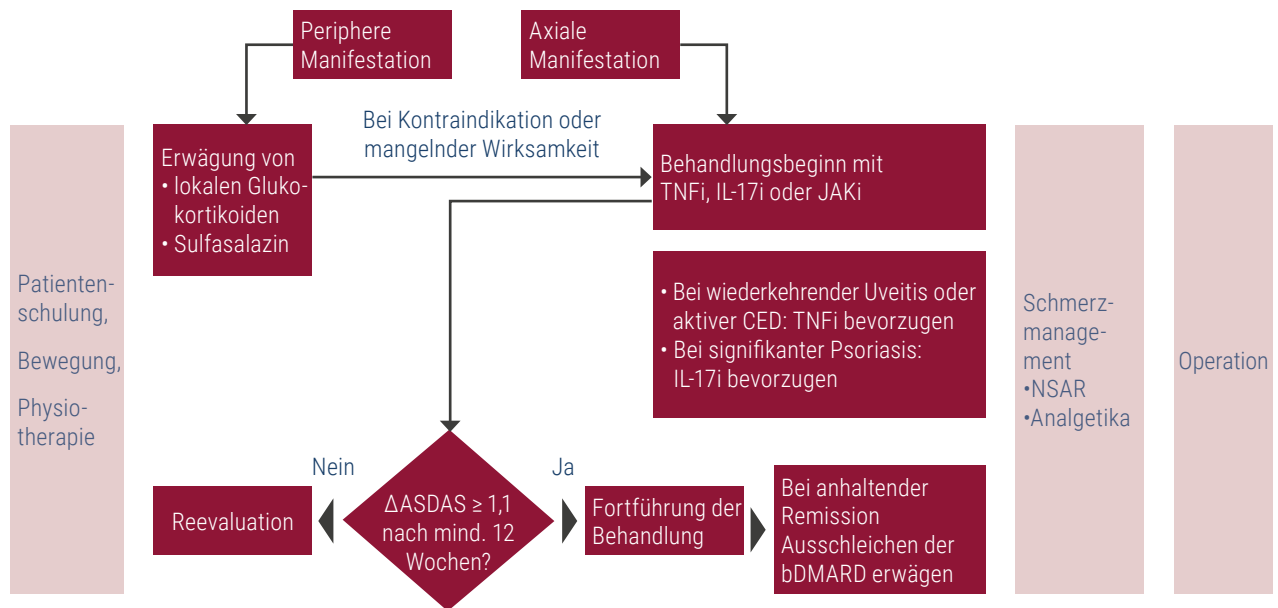


Abb. 4: ASAS/EULAR-Empfehlung für die Behandlung der axialen Spondyloarthritis nach einem nicht ausreichenden Ansprechen auf NSAR. Modifiziert nach [Ramiro et al. 2022]. IL-17i: Interleukin-17-Inhibitor; JAKi: Januskinase-Inhibitor, NSAR: nichtsteroidales Antirheumatikum; TNFi: Tumornekrosefaktor-Inhibitor

4.1 NICHT-PHARMAKOLOGISCHE THERAPIEN

BEWEGUNGSTHERAPIE

Regelmäßige körperliche Aktivität dient dem Erhalt der körperlichen Beweglichkeit, der Verminderung der Steifheit, der Schmerzreduktion sowie einer verbesserten Haltung, Koordination, Sturzprophylaxe und dem Erhalt der funktionalen Gesundheit von axSpA-Patienten. Diese Aktivität kann Alltagsaktivität, sportliche Betätigung und die Durchführung physiotherapeutischer Maßnahmen beinhalten und sollte sich – unter Berücksichtigung von Komorbiditäten – auf die Bereiche kardiorespiratorisches Training, Widerstandsübungen sowie Dehnungen und Stabilisationsübungen erstrecken [Kiltz et al. 2019, Ramiro et al. 2022]. Dabei können Bewegungstherapien für axSpA-Patienten als Einzel- oder Gruppenübungen im Trockenen sowie im Wasser (Balneotherapie) stattfinden.

Körperliche Aktivität wird allgemein als essentieller Bestandteil des Managements angesehen, wobei gruppenbasierte Bewegungstherapien wirksamer sind als selbst durchgeführte häusliche Übungen [Ramiro et al. 2022].

MANUELLE THERAPIE

Manuelle Mobilisation (Weichteiltechniken, Mobilisation, Manipulation, neuromuskuläre Therapie) kann zu einer verbesserten Körperhaltung und einer Zunahme der Wirbelsäulen- und Thorax-Beweglichkeit führen [Widberg et al. 2009]. Manipulationen an der Wirbelsäule von axSpA-Patienten sollten jedoch nicht erfolgen. Ziel der manuellen Mobilisation ist es, mittels sensorischer und neurophysiologischer Effekte die Körperfunktionen zu normalisieren und zu ökonomisieren. Aufgrund der geringen Datenlage lassen sich jedoch keine Aussagen bezüglich der Patientenselektion sowie Häufigkeit und Dauer der Maßnahme treffen [Kiltz et al. 2019].

HYPERTHERMIE/KÄLTETHERAPIE

Saunagänge können einen kurzzeitigen, positiven Effekt auf Steifheit und Schmerzen haben [Oosterveld et al. 2009]. Dagegen sind Effekte durch Kältetherapie bislang nicht durch Studiendaten belegt. Im Rahmen einer kleinen Studie wurde eine Ganzkörperkältetherapie in Bezug auf die Reduktion r-axSpA-bedingter Schmerzen als nicht effektiv angesehen [Samborski et al. 1992].

ELEKTROTHERAPIE, MAGNETFELD THERAPIE UND ULTRASCHALL

Im Rahmen einer multimodalen Therapie können Stangebäder, transkutane elektrische Nervenstimulation (TENS), Magnetfeldtherapie der Hüftregionen sowie Ultraschalltherapie (5 Hz) der paravertebralen Muskulatur zum Einsatz kommen [Gemignani et al. 1991, Gurcay et al. 2008, Silte Karamanlioglu et al. 2016, Turan et al. 2014].

ERGOTHERAPIE

Ergotherapie kann zu einer Reduktion der Krankheitsaktivität und einer Steigerung der körperlichen Funktionsfähigkeit beitragen [Spadaro et al. 2008].

4.2 PHARMAKOLOGISCHE THERAPIEN

4.2.1 Nicht-steroidale Antirheumatika (NSAR)

NSAR sind ein zentraler Bestandteil der axSpA-Therapie und sollen bei symptomatischen Patienten mit axSpA als Mittel der ersten Wahl eingesetzt werden. Klinische Studiendaten belegen eine Linderung von Schmerzen und eine Reduktion der Steifigkeit an der Wirbelsäule und an peripheren Gelenken durch NSAR bei kurzfristiger sowie längerer Behandlungsdauer [Kiltz et al. 2019, Ramiro et al. 2022].

In einer Studie von 2014 konnte eine partielle Remission unter NSAR-Monotherapie bei 35 % der axSpA-Patienten erreicht werden. Dieser Anteil lag allerdings im Vergleichsarm mit zusätzlicher bDMARD-(*biologic-Disease-Modifying-Antirheumatic-Drug*-)Therapie bei 61,9 % [Sieper et al. 2014]. In dieser Studie zeigte sich kein Unterschied bezüglich des Anteils der Patienten in Remission zwischen den Subgruppen der r-axSpA- und der nr-axSpA-Patienten nach 24 Therapiewochen mit NSAR [Kiltz et al. 2019, Sieper et al. 2014].

Die Effektivität einer neu begonnenen Therapie mit NSAR sollte nach zwei bis vier Wochen beurteilt werden und bei fehlender Wirksamkeit sowie unter Berücksichtigung von Nebenwirkungen und Kontraindikationen ggf. ein zweites NSAR für weitere zwei bis vier Wochen versucht werden. Mit Verschreibung eines NSAR sollte die Gabe der Höchstdosis des jeweiligen Präparates rezeptiert werden, sofern keine Kontraindikationen vorliegen [Ramiro et al. 2022].

4.2.2 biologic Disease-Modifying Antirheumatic Drugs (bDMARDs)

bDMARDs können bei axSpA angewendet werden, wenn unter einer vorangegangenen Therapie mit NSAR keine ausreichende Reduktion der Krankheitsaktivität erzielt werden konnte (Abb. 5). Sie sind indiziert, wenn der Patient über einen Zeitraum von mindestens vier Wochen zwei verschiedene NSAR in Höchstdosis erhalten hat und es zu keiner ausreichenden Reduktion der Krankheitsaktivität gekommen ist. Sofern Kontraindikationen bzw. Unverträglichkeiten gegen NSAR vorliegen, kann auch zügiger auf ein bDMARD gewechselt werden. Die Effektivität der Therapie mit bDMARDs sollte nach zwölf Wochen überprüft und bei Therapieansprechen fortgeführt werden (Abb. 6) [Ramiro et al. 2022].

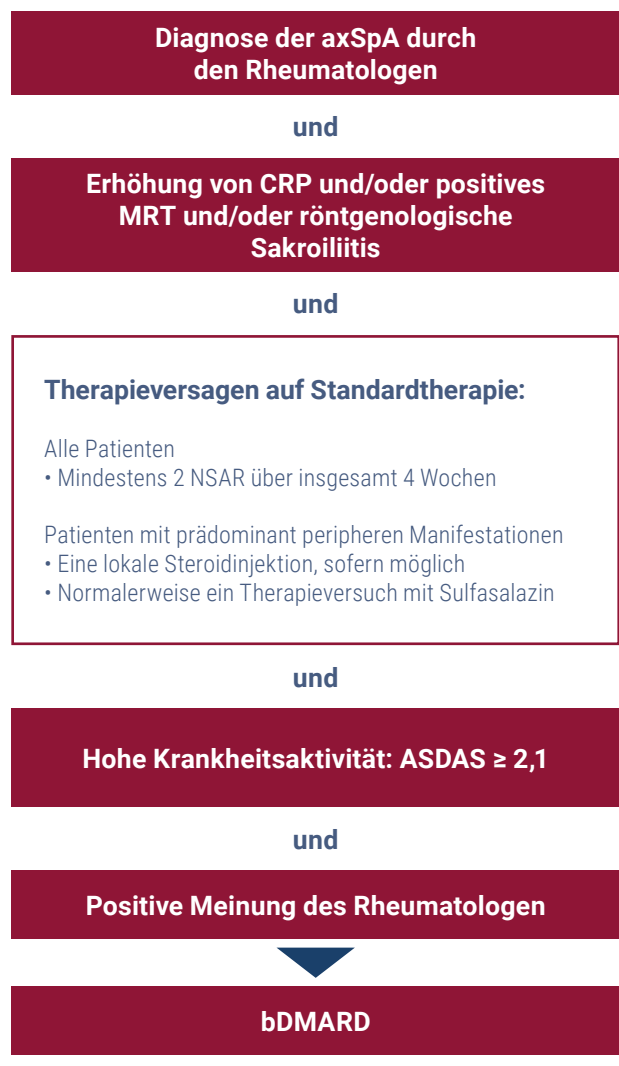


Abb. 5: ASAS-Empfehlung zur Anwendung von bDMARDs bei Patienten mit axSpA [Ramiro et al. 2022]
¹CFB-mSASSS = Change from Baseline Modified Stoke Ankylosing Spondylitis Spine Score

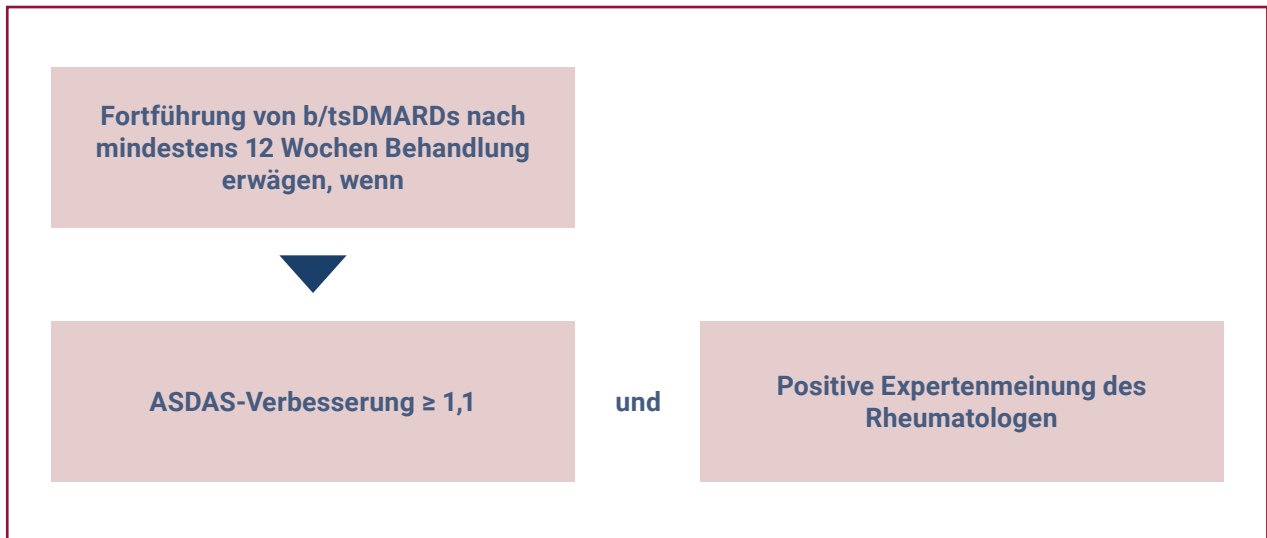


Abb. 6: ASAS-EULAR Empfehlung für die Fortführung von b/tsDMARDs bei axSpA. Modifiziert nach [Ramiro et al. 2022]

Bei Patienten mit axSpA spielen die Zytokine Tumor-Nekrose-Faktor-(TNF)- α und Interleukin-17 (IL-17) in der Pathogenese eine wichtige Rolle (Abb. 7). Beide Zytokine können durch bDMARDs geblockt werden [Kiltz et al. 2019]. Bei Patienten mit axSpA spielt in der Indikationsstellung das Vorliegen extraskelettaler Manifestationen (Psoriasis, akute anteriore Uveitis, CED) eine Rolle für die Differenzialindikation.

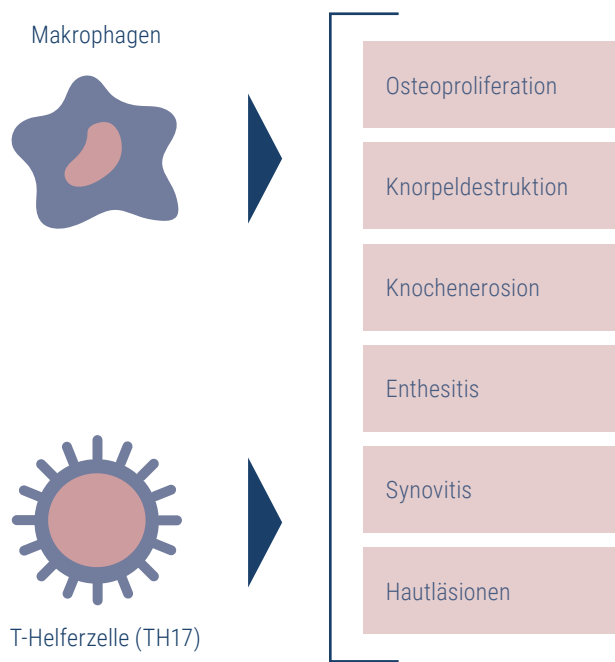


Abb. 7: Immunzellbeteiligung an relevanten klinischen Manifestationen der axSpA. Modifiziert nach [Tindell et al. 2017].

4.2.2.1 Tumor-Nekrose-Faktor-Inhibitoren

Bereits in den 90er-Jahren erfolgte ein Nachweis von TNF- α in Biopsien entzündeter SI-Gelenke von Patienten mit persistierend hoher Krankheitsaktivität [Braun et al. 1995]. Inzwischen ist die klinische Effektivität von TNFi bei Patienten mit axSpA gut belegt und durch mehrere Meta-Analysen bestätigt [Betts et al. 2016, Callhoff et al. 2015, Chen et al. 2016, Li et al. 2013, Wang et al. 2014, Wang et al. 2016]. TNFi haben sich sowohl bei Patienten mit AS als auch bei totaler Ankylose der Wirbelsäule und nr-axSpA als wirksam herausgestellt und haben ein gut dokumentiertes Sicherheitsprofil [Ciurea et al. 2013, Corli et al. 2015, Kiltz et al. 2019].

Im Gegensatz zur r-axSpA ist bei nr-axSpA-Patienten für die Indikation einer bDMARD-Therapie neben einer erhöhten Krankheitsaktivität trotz NSAR-Therapie auch ein objektiver Entzündungsnachweis (entweder erhöhtes CRP oder Nachweis einer aktiven Sakroiliitis [subchondrales Knochenmarködem] im MRT) erforderlich [van der Heijde et al. 2017].

In den Zulassungsstudien der TNFi konnte eine Reduktion der Wirbelsäulenschmerzen und der Morgensteifigkeit, eine Verbesserung der körperlichen Funktionsfähigkeit sowie eine Reduktion der Müdigkeit erzielt werden [Barkham et al. 2009, Braun et al. 2002, Calin et al. 2004, Davis et al. 2003, Haibel et al. 2008, Inman et al. 2008, Kiltz et al. 2019, Revicki et al. 2008, van der Heijde et al. 2005, van der Heijde et al. 2006]. In

der Regel beginnt die klinische Wirksamkeit von TNFi schnell (spätestens innerhalb von zwölf Wochen) und hält dann unter fortlaufender Therapie mehrere Jahre an. Zudem sinken die Spiegel der Entzündungsparameter CRP und BSG unter der Therapie analog zum Rückgang der klinisch gemessenen Krankheitsaktivität und die im MRT nachweisbare Entzündung im Bereich der Wirbelsäule geht signifikant zurück. Auch das Risiko der Erwerbslosigkeit sinkt unter der Therapie. Allerdings können nicht alle axSpA-Patienten unter TNFi-Therapie ihre Schmerzmedikation vollständig absetzen und residuale entzündliche Läsionen in der Wirbelsäule können auch noch nach zweijähriger Therapie bestehen [Baraliakos et al. 2005a, Baraliakos et al. 2005b, Kiltz et al. 2019].

Entsprechend der Aktualisierungen der ASAS-EULAR-Empfehlungen in 2022 wird spezifisch bei der Verordnung von TNFi auf Besonderheiten bei Patienten mit extramuskuloskeletalen Manifestationen wie Uveitis und Psoriasis eingegangen [Ramiro et al. 2022]. Bei Patienten mit Uveitis wird der Einsatz von monoklonalen TNF-Inhibitoren (Infliximab, Adalimumab, Certolizumab Pegol und Golimumab) aber nicht für Etanercept empfohlen [Braun et al. 2005, Foster et al. 2003, Rudwaleit et al. 2016, Sieper et al. 2010, van Bentum et al. 2019, van Denderen et al. 2014, van der Horst-Bruinsma et al. 2020]. In Beobachtungsstudien konnte eine höhere Wirksamkeit von monoklonalen TNF-Inhibitoren im Gegensatz zu Etanercept oder Secukinumab gegen ein Uveitis-Rezidiv bestätigt werden [Lie et al. 2017, Lindström et al. 2021].

Auch bei Patienten mit CED empfiehlt die ASAS-EULAR-Managementempfehlung einen bevorzugten Einsatz von TNFi [Ramiro et al. 2022]. Monoklonale TNF-Inhibitoren zeigten analog zu den Uveitis-Daten eine höhere Wirksamkeit als Etanercept oder Secukinumab [Adedokun et al. 2017, Hanauer et al. 2002, Hueber et al. 2012, Sandborn et al. 2007a, Sandborn et al. 2001, Sandborn et al. 2007b].

4.2.2.2 Interleukin-17A-Inhibitoren

Mit Secukinumab und Ixekizumab sind insgesamt zwei IL-17A-Inhibitoren für die Therapie der axSpA verfügbar. Seit 2015 steht der IL-17A-Inhibitor Secukinumab für die Behandlung von r-axSpA-Patienten und seit April 2020 auch für die Behandlung von nr-axSpA-Patienten zur Ver-

fügung. Die Secukinumab-Zulassungsstudien konnten einen Nachweis der Reduktion von Wirbelsäulenschmerzen und Morgensteifigkeit sowie einer Verbesserung der Funktionsfähigkeit bei r-axSpA-Patienten erbringen [Baeten et al. 2013, Baeten et al. 2015, Pavelka et al. 2017, Sieper et al. 2017]. Zudem erfolgte in weiteren Studien der Nachweis einer signifikanten Steigerung der Lebensqualität unter Secukinumab-Therapie gegenüber Placebo [Deodhar et al. 2019b, Deodhar et al. 2016].

Im MRT zeigte sich unter Secukinumab ein nachweisbarer Rückgang der Entzündung in der Wirbelsäule [Baraliakos et al. 2016]. Die Langzeitdaten (Drei- und Fünf-Jahres-Daten der MEASURE-1- sowie Drei-Jahres-Daten der MEASURE-2-Studie) belegen außerdem eine langanhaltende Wirksamkeit der Therapie bei günstigem und konsistentem Sicherheitsprofil [Baraliakos et al. 2019, Baraliakos et al. 2018, Braun et al. 2017, Kiltz et al. 2019, Marzo-Ortega et al. 2017].

Die Zulassung von Secukinumab zur Behandlung der nr-axSpA erfolgte auf der Basis von Daten einer randomisierten, doppelblinden, Placebo-kontrollierten Phase-III-Studie (PREVENT), die aus einer zweijährigen Kernphase und einer zweijährigen Verlängerungsphase bestand und 555 Patienten mit aktiver nr-axSpA (ASAS-Kriterien für axSpA ohne röntgenologische Veränderungen des SI-Gelenks) einschloss. Die Patienten erhielten über einen Zeitraum von 52 Wochen entweder Placebo oder Secukinumab. Dabei führte die Behandlung mit Secukinumab zu signifikanten Verbesserungen der Krankheitsaktivität in Woche 16 im Vergleich zu Placebo, wobei das Ansprechen bis Woche 52 erhalten blieb. In Woche 16 zeigten sich zudem anhand des BASFI statistisch signifikante Verbesserungen der körperlichen Funktionsfähigkeit unter Secukinumab im Vergleich zu Placebo (-1,75 gegenüber -1,01; $p < 0,05$) sowie anhand der Fragebögen ASQoL und SF-36 PCS eine signifikante Verbesserung der gesundheitsbezogenen Lebensqualität. Auch diese Verbesserungen wurden bis Woche 52 aufrechterhalten. Weiterhin ergab sich eine numerisch größere Verbesserung der Wirbelsäulenbeweglichkeit (ermittelt anhand des BASMI) bis Woche 16 gegenüber den Placebo-behandelten Patienten und laut MRT eine signifikante Verbesserung der Entzündungszeichen in den SI-Gelenken im Vergleich zum Studienbeginn (mittlere Veränderung des Berlin-Scores von -1,68 bei den mit Secukinumab 150 mg behandelten Patienten

[n = 180] gegenüber -0,39 bei den Placebo-Patienten [n = 174], $p < 0,05$) [Braun et al. 2020, Deodhar et al. 2020a, Deodhar et al. 2019a].

Als weiterer IL-17A-Inhibitor erhielt Ixekizumab im Juni 2020 die Zulassung für die Behandlung der axSpA (r- und nr-axSpA) in Europa. Ixekizumab zeigte sich in randomisierten, doppelblinden, Placebo-kontrollierten Phase-III-Studien wirksam und sicher in der Behandlung von TNFi-naiven und -erfahrenen r-axSpA-Patienten (COAST V und COAST W): Die Studienteilnehmer erreichten in beiden Studien unabhängig von der Begleittherapie und (bei COAST W) der Anzahl vorheriger TNFi-Therapien anhaltende Verbesserungen in Woche 16 in Bezug auf Krankheitsaktivität, physische Funktion, objektive Entzündungsmarker sowie Lebensqualität im Vergleich zu Placebo [Dougados et al. 2020].

In der COAST-X-Studie wurden die Wirksamkeit und die Sicherheit von Ixekizumab gegenüber Placebo bei nr-axSpA-Patienten mit aktiver Erkrankung trotz NSAR-Therapie untersucht. Unter Ixekizumab erreichte ein größerer Anteil der Patienten in Woche 16 ein ASAS40-Ansprechen im Vergleich zu Placebo, verbunden mit einer Verbesserung der Anzeichen und Symptome der nr-axSpA-Erkrankung [Deodhar et al. 2020b].

In allen drei Studien blieb das Therapieansprechen jeweils während der 52-wöchigen Behandlungszeiträume erhalten [Deodhar et al. 2020b, Dougados et al. 2020].

Weiterhin wurde Secukinumab im Rahmen der SURPASS-Studie mit dem Biosimilar Adalimumab hinsichtlich der Wirksamkeit auf die röntgenologische Progression verglichen. Der primäre Endpunkt war die Überlegenheit von Secukinumab gegenüber Adalimumab, gemessen an der Anzahl der Patienten ohne röntgenologische Progression (mSASSS-Veränderung $< 0,5$) in Woche 104. Dieser Anteil war in allen drei Studienarmen vergleichbar (66,1 %, 66,9 % und 65,6 % bei Secukinumab 150 mg, 300 mg und Adalimumab 40 mg), sodass kein Unterschied in der Hemmung der radiologischen Progression zwischen Adalimumab und Secukinumab festgestellt wurde. Damit wurde die statistische Signifikanz nicht erreicht und aus der Studie können keine statistischen Schlussfolgerungen gezogen werden [Baraliakos et al. 2020a, Baraliakos et al. 2020b].

Laut aktualisierter Empfehlungen der ASAS-EULAR wird bei Patienten mit Psoriasis der Einsatz von IL-17-Inhibitoren bevorzugt [Ramiro et al. 2022]. In einer kontrollierten Studie zeigte sich eine Überlegenheit von IL-17i gegenüber Adalimumab hinsichtlich Verweildauer der Patienten unter einer Therapie mit Secukinumab. Es konnte außerdem eine Verbesserung der Haut unter Ixekizumab festgestellt werden [McInnes et al. 2020, Mease et al. 2020].

Aufgrund der Zulassungserweiterung von Secukinumab und der Zulassung von Ixekizumab für nr-axSpA-Patienten können seit 2020 TNFi und IL-17A-Inhibitoren gleichermaßen unter Berücksichtigung der individuellen Patientenparameter für die Therapie der r-axSpA und der nr-axSpA zum Einsatz kommen (Abb. 7).

4.2.3 Chemisch-synthetische Disease-Modifying Antirheumatic Drugs (csDMARDs, sog. Basistherapie)

Bei Patienten mit axSpA und klinisch führender peripherer Arthritis kann eine Therapie mit Sulfasalazin oder Methotrexat erwogen werden. Die Qualität der Datenlage für csDMARDs bei peripherer Arthritis bezüglich der Wirksamkeit und Sicherheit ist jedoch mit denen der bDMARDs nicht vergleichbar. Aufgrund fehlender Wirksamkeit wird Methotrexat nicht zur Behandlung der Wirbelsäulensymptomatik bei AS empfohlen [Ramiro et al. 2022].

4.2.4 Zielgerichtete synthetische Disease-Modifying Antirheumatic Drugs (tsDMARDs)

Der JAK-Inhibitor (JAKi) Upadacitinib wurde zur Behandlung der aktiven ankylosierenden Spondylitis bei erwachsenen Patienten, die auf eine konventionelle Therapie unzureichend angesprochen haben, zugelassen [Rote Liste 2021].

Die Wirksamkeit und Sicherheit von Upadacitinib wurden in der randomisierten, doppelblinden, multizentrischen, Placebo-kontrollierten 14-wöchigen SELECT-AXIS-1-Studie untersucht. Die Studie beinhaltete eine Langzeit-Fortsetzungsphase von bis zu zwei Jahren. Bei Baseline hatten die Patienten durchschnittlich 14,4 Jahre lang Symptome einer ankylosierenden Spondylitis und etwa 16 % der Patienten erhielten begleitend ein csDMARD. Der primäre Endpunkt war der Anteil der

Patienten, die in Woche 14 ein ASAS40-Ansprechen erreichten. In Woche 14 erreichte ein signifikant größerer Anteil an Patienten unter Upadacitinib ein ASAS40-Ansprechen (52 %; 95%-KI: 42 – 62) als unter Placebo (26 %; 95%-KI: 17 – 34). Anhand des BASFI zeigten sich zudem unter Upadacitinib in Woche 14 eine signifikante Verbesserung der körperlichen Funktionsfähigkeit und mittels MRT eine signifikante Verbesserung der Entzündungszeichen der Wirbelsäule gegenüber Placebo [van der Heijde et al. 2019].

Ende 2022 wurde die Zulassung von Upadacitinib in Europa auch auf die Behandlung der nr-axSpA ausgeweitet [European Medicines Agency 2022]. Grund hierfür war die multizentrische Phase-III-SELECT-

AXIS-2-Studie mit 314 Patienten mit nr-axSpA und hoher Krankheitsaktivität. Patienten unter Upadacitinib wiesen nach 14 Wochen im Vergleich zur Placebo-Kontrollgruppe bei einem vergleichbaren Nebenwirkungsprofil ein signifikant höheres ASAS40-Ansprechen als die Placebogruppe auf (45 % vs. 23 %, $p < 0,0001$) [Deodhar et al. 2022].

Seit Ende 2021 ist auch der JAK-Inhibitor Tofacitinib für die Behandlung der aktiven r-axSpA bei Erwachsenen freigegeben. Tofacitinib kann bei Patienten mit nicht ausreichendem Therapieansprechen auf eine vorangegangene konventionelle Therapie mit NSAR eingesetzt werden [Europäische Kommission 2021].

5 FAZIT

Die korrekte Diagnose einer axSpA kann aufgrund des vielschichtigen klinischen Bildes eine Herausforderung darstellen. Daher stellt die lange Diagnoseverzögerung weiterhin eine wesentliche Hürde auf dem Weg zum Erreichen einer Remission dar. Strukturelle Läsionen am Achsenskelett bestehen daher oftmals schon bei Erstdiagnose. Ein koordiniertes, multidisziplinäres Vorgehen in Bezug auf Diagnose und Therapie der axSpA ist empfehlenswert, insbesondere vor dem Hintergrund

von Studiendaten, die den Erfolg von früher Diagnose und konsequenter Therapie belegen. bDMARDs werden bereits seit über 20 Jahren erfolgreich in der Therapie der axSpA eingesetzt. Mit der Zulassungserweiterung von Secukinumab und der Zulassung von Ixekizumab zur Behandlung der nr-axSpA stehen diese wirksamen und gut verträglichen Therapieoptionen nun auch nr-axSpA-Patienten zur Verfügung.

6 LITERATUR

- Adedokun** OJ, Xu Z, Marano CW, et al. Pharmacokinetics and exposure-response relationship of Golimumab in patients with moderately-to-severely active ulcerative colitis: results from phase 2/3 PURSUIT induction and maintenance studies. *J Crohns Colitis* 2017;11(1):35-46
- Arzneimittelkommission der deutschen Ärzteschaft.** Stellungnahme der Arzneimittelkommission der deutschen Ärzteschaft zur frühen Nutzenbewertung gemäß § 35a SGB V - Tofacitinib. 2022
- Baeten** D, Baraliakos X, Braun J, et al. Anti-interleukin-17A monoclonal antibody secukinumab in treatment of ankylosing spondylitis: a randomised, double-blind, placebo-controlled trial. *Lancet* 2013;382(9906):1705-13
- Baeten** D, Sieper J, Braun J, et al. Secukinumab, an interleukin-17A inhibitor, in ankylosing spondylitis. *N Engl J Med* 2015;373(26):2534-48
- Baraliakos** X, Ostergaard M, Gensler LS, et al. Comparison of the effects of secukinumab and adalimumab biosimilar on radiographic progression in patients with ankylosing spondylitis: design of a randomized, phase IIIb study (SURPASS). Presented at ACR Convergence 2022, October 18, 2020a
- Baraliakos** X, Ostergaard M, Poddubnyy D, et al. Effect of secukinumab versus adalimumab biosimilar on radiographic progression in patients with radiographic axial spondyloarthritis: a randomized phase IIIb study. *Clin Drug Investig* 2020b;40(3):269-78
- Baraliakos** X, Borah B, Braun J, et al. Long-term effects of secukinumab on MRI findings in relation to clinical efficacy in subjects with active ankylosing spondylitis: an observational study. *Ann Rheum Dis* 2016;75(2):408-12
- Baraliakos** X, Brandt J, Listing J, et al. Outcome of patients with active ankylosing spondylitis after two years of therapy with etanercept: clinical and magnetic resonance imaging data. *Arthritis Rheum* 2005a;53(6):856-63

- Baraliakos X, Braun J, Deodhar A, et al.** Long-term efficacy and safety of secukinumab 150 mg in ankylosing spondylitis: 5-year results from the phase III MEASURE 1 extension study. *RMD Open* 2019;5(2):e001005
- Baraliakos X, Davis J, Tsuji W, et al.** Magnetic resonance imaging examinations of the spine in patients with ankylosing spondylitis before and after therapy with the tumor necrosis factor alpha receptor fusion protein etanercept. *Arthritis Rheum* 2005b;52(4):1216-23
- Baraliakos X, Kivitz AJ, Deodhar AA, et al.** Long-term effects of interleukin-17A inhibition with secukinumab in active ankylosing spondylitis: 3-year efficacy and safety results from an extension of the Phase 3 MEASURE 1 trial. *Clin Exp Rheumatol* 2018;36(1):50-5
- Baraliakos X, Listing J, Rudwaleit M, et al.** Development of a radiographic scoring tool for ankylosing spondylitis only based on bone formation: addition of the thoracic spine improves sensitivity to change. *Arthritis Rheum* 2009;61(6):764-71
- Barkham N, Keen HI, Coates LC, et al.** Clinical and imaging efficacy of infliximab in HLA-B27-positive patients with magnetic resonance imaging-determined early sacroiliitis. *Arthritis Rheum* 2009;60(4):946-54
- Bergfeldt L, Edhag O, Vedin L, et al.** Ankylosing spondylitis: an important cause of severe disturbances of the cardiac conduction system. Prevalence among 223 pacemaker-treated men. *Am J Med* 1982;73(2):187-91
- Betts KA, Griffith J, Song Y, et al.** Network meta-analysis and cost per responder of tumor necrosis factor-alpha and interleukin inhibitors in the treatment of active ankylosing spondylitis. *Rheumatol Ther* 2016;3(2):323-36
- Braun J, Baraliakos X, Listing J, et al.** Decreased incidence of anterior uveitis in patients with ankylosing spondylitis treated with the anti-tumor necrosis factor agents infliximab and etanercept. *Arthritis Rheum* 2005;52(8):2447-51
- Braun J, Baraliakos X, Deodhar A, et al.** Effect of secukinumab on clinical and radiographic outcomes in ankylosing spondylitis: 2-year results from the randomised phase III MEASURE 1 study. *Ann Rheum Dis* 2017;76(6):1070-7
- Braun J, Blanco R, Dokoupilova E, et al.** Secukinumab 150 mg significantly improved signs and symptoms of non-radiographic axial spondyloarthritis: 52-week results from the phase III prevent study. *Annals of the Rheumatic Diseases* 2020;79:69-70
- Braun J, Bollow M, Neure L, et al.** Use of immunohistologic and in situ hybridization techniques in the examination of sacroiliac joint biopsy specimens from patients with ankylosing spondylitis. *Arthritis Rheum* 1995;38(4):499-505
- Braun J, Brandt J, Listing J, et al.** Treatment of active ankylosing spondylitis with infliximab: a randomised controlled multicentre trial. *Lancet* 2002;359(9313):1187-93
- Braun J, Sieper J.** Ankylosing spondylitis. *Lancet* 2007;369(9570):1379-90
- Calin A, Dijkmans BA, Emery P, et al.** Outcomes of a multicentre randomised clinical trial of etanercept to treat ankylosing spondylitis. *Ann Rheum Dis* 2004;63(12):1594-600
- Calin A, Garrett S, Whitelock H, et al.** A new approach to defining functional ability in ankylosing spondylitis: the development of the Bath Ankylosing Spondylitis Functional Index. *J Rheumatol* 1994;21(12):2281-5
- Callhoff J, Sieper J, Weiss A, et al.** Efficacy of TNFalpha blockers in patients with ankylosing spondylitis and non-radiographic axial spondyloarthritis: a meta-analysis. *Ann Rheum Dis* 2015;74(6):1241-8
- Chen C, Zhang X, Xiao L, et al.** Comparative effectiveness of biologic therapy regimens for ankylosing spondylitis: a systematic review and a network meta-analysis. *Medicine (Baltimore)* 2016;95(11):e3060
- Ciurea A, Scherer A, Exer P, et al.** Tumor necrosis factor alpha inhibition in radiographic and nonradiographic axial spondyloarthritis: results from a large observational cohort. *Arthritis Rheum* 2013;65(12):3096-106
- Corli J, Flipo RM, Philippe P, et al.** Tumor necrosis factor-alpha inhibition in ankylosing spondylitis and nonradiographic axial spondyloarthritis: treatment response, drug survival, and patient outcome. *J Rheumatol* 2015;42(12):2376-82
- Daltroy LH, Larson MG, Roberts NW, et al.** A modification of the Health Assessment Questionnaire for the spondyloarthropathies. *J Rheumatol* 1990;17(7):946-50
- Davis JC, Jr., Van Der Heijde D, Braun J, et al.** Recombinant human tumor necrosis factor receptor (etanercept) for treating ankylosing spondylitis: a randomized, controlled trial. *Arthritis Rheum* 2003;48(11):3230-6
- Deodhar A, van den Bosch F, Poddubny D, et al.** Upadacitinib for the treatment of active non-radiographic axial spondyloarthritis (SELECT-AXIS 2): a randomised, double-blind, placebo-controlled, phase 3 trial. *Lancet* 2022;400(10349):369-79
- Deodhar A, Blanco R, Dokoupilova E, et al.** Secukinumab improves signs and symptoms of non-radiographic axial spondyloarthritis: primary results of a randomized controlled phase III study. *Arthritis Rheumatol* 2020a; 10.1002/art.41477
- Deodhar A, Blanco R, Dokoupilova E, et al.** Secukinumab 150 mg significantly improved signs and symptoms of non-radiographic axial spondyloarthritis: results from a phase 3 double-blind, randomized, placebo-controlled study [abstract]. *Arthritis Rheumatol* 2019a;71 (suppl 10)
- Deodhar A, Conaghan PG, Kvien TK, et al.** Secukinumab provides rapid and persistent relief in pain and fatigue symptoms in patients with ankylosing spondylitis irrespective of baseline C-reactive protein levels or prior tumour necrosis factor inhibitor therapy: 2-year data from the MEASURE 2 study. *Clin Exp Rheumatol* 2019b;37(2):260-9
- Deodhar A, van der Heijde D, Gensler LS, et al.** Ixekizumab for patients with non-radiographic axial spondyloarthritis (COAST-X): a randomised, placebo-controlled trial. *Lancet* 2020b;395(10217):53-64
- Deodhar AA, Dougados M, Baeten DL, et al.** Effect of secukinumab on patient-reported outcomes in patients with active ankylosing spondylitis: a phase iii randomized trial (MEASURE 1). *Arthritis Rheumatol* 2016;68(12):2901-10

- Dougados M**, Wei JC, Landewe R, et al. Efficacy and safety of ixekizumab through 52 weeks in two phase 3, randomised, controlled clinical trials in patients with active radiographic axial spondyloarthritis (COAST-V and COAST-W). *Ann Rheum Dis* 2020;79(2):176-85
- Europäische Kommission**. Verzeichnis der Beschlüsse der Europäischen Union über die Zulassung von Arzneimitteln vom 1. November 2021 bis 30. November 2021. 2021
- European Medicines Agency**. Upadacitinib. 2022
- Foster CS**, Tufail F, Waheed NK, et al. Efficacy of etanercept in preventing relapse of uveitis controlled by methotrexate. *Arch Ophthalmol* 2003;121(4):437-40
- Garrett S**, Jenkinson T, Kennedy LG, et al. A new approach to defining disease status in ankylosing spondylitis: the Bath Ankylosing Spondylitis Disease Activity Index. *J Rheumatol* 1994;21(12):2286-91
- Gemignani G**, Olivieri I, Ruju G, et al. Transcutaneous electrical nerve stimulation in ankylosing spondylitis: a double-blind study. *Arthritis Rheum* 1991;34(6):788-9
- Gratacos J**, Collado A, Pons F, et al. Significant loss of bone mass in patients with early, active ankylosing spondylitis: a followup study. *Arthritis Rheum* 1999;42(11):2319-24
- Gurcay E**, Uzer S, Eksioğlu E, et al. Stanger bath therapy for ankylosing spondylitis: illusion or reality? *Clin Rheumatol* 2008;27(7):913-7
- Haibel H**, Rudwaleit M, Listing J, et al. Efficacy of adalimumab in the treatment of axial spondylarthritis without radiographically defined sacroiliitis: results of a twelve-week randomized, double-blind, placebo-controlled trial followed by an open-label extension up to week fifty-two. *Arthritis Rheum* 2008;58(7):1981-91
- Hanauer SB**, Feagan BG, Lichtenstein GR, et al. Maintenance infliximab for Crohn's disease: the ACCENT I randomised trial. *Lancet* 2002;359(9317):1541-9
- Hueber W**, Sands BE, Lewitzky S, et al. Secukinumab, a human anti-IL-17A monoclonal antibody, for moderate to severe Crohn's disease: unexpected results of a randomised, double-blind placebo-controlled trial. *Gut* 2012;61(12):1693-700
- Inman RD**, Davis JC, Jr., Heijde D, et al. Efficacy and safety of golimumab in patients with ankylosing spondylitis: results of a randomized, double-blind, placebo-controlled, phase III trial. *Arthritis Rheum* 2008;58(11):3402-12
- Jenkinson TR**, Mallorie PA, Whitelock HC, et al. Defining spinal mobility in ankylosing spondylitis (AS). The Bath AS Metrology Index. *J Rheumatol* 1994;21(9):1694-8
- Karberg K**, Zochling J, Sieper J, et al. Bone loss is detected more frequently in patients with ankylosing spondylitis with syndesmophytes. *J Rheumatol* 2005;32(7):1290-8
- Kiltz U**, Braun J, Dgrh, et al. Langfassung zur S3-Leitlinie Axiale Spondyloarthritis inklusive Morbus Bechterew und Frühformen, Update 2019. Evidenzbasierte Leitlinie der Deutschen Gesellschaft für Rheumatologie (DGRh) und der beteiligten medizinisch-wissenschaftlichen Fachgesellschaften und weiterer Organisationen. *Z Rheumatol* 2019;78(Suppl 1):3-64
- Landewe R**, Dougados M, Mielants H, et al. Physical function in ankylosing spondylitis is independently determined by both disease activity and radiographic damage of the spine. *Ann Rheum Dis* 2009;68(6):863-7
- Li ZH**, Zhang Y, Wang J, et al. Etanercept in the treatment of ankylosing spondylitis: a meta-analysis of randomized, double-blind, placebo-controlled clinical trials, and the comparison of the Caucasian and Chinese population. *Eur J Orthop Surg Traumatol* 2013;23(5):497-506
- Lie E**, Lindström U, Zverkova-Sandström T, et al. Tumour necrosis factor inhibitor treatment and occurrence of anterior uveitis in ankylosing spondylitis: results from the Swedish biologics register. *Ann Rheum Dis* 2017;76(9):1515-21
- Lindström U**, Bengtsson K, Olofsson T, et al. Anterior uveitis in patients with spondyloarthritis treated with secukinumab or tumour necrosis factor inhibitors in routine care: does the choice of biological therapy matter? *Ann Rheum Dis* 2021;80(11):1445-52
- Marzo-Ortega H**, Sieper J, Kivitz A, et al. Secukinumab provides sustained improvements in the signs and symptoms of active ankylosing spondylitis with high retention rate: 3-year results from the phase III trial, MEASURE 2. *RMD Open* 2017;3(2):e000592
- McInnes IB**, Behrens F, Mease PJ, et al. Secukinumab versus adalimumab for treatment of active psoriatic arthritis (EXCEED): a double-blind, parallel-group, randomised, active-controlled, phase 3b trial. *Lancet* 2020;395(10235):1496-505
- Mease PJ**, Smolen JS, Behrens F, et al. A head-to-head comparison of the efficacy and safety of ixekizumab and adalimumab in biological-naïve patients with active psoriatic arthritis: 24-week results of a randomised, open-label, blinded-assessor trial. *Ann Rheum Dis* 2020;79(1):123-31
- Molto A**, Etcheto A, van der Heijde D, et al. Prevalence of comorbidities and evaluation of their screening in spondyloarthritis: results of the international cross-sectional ASAS-COMOSPA study. *Ann Rheum Dis* 2016;75(6):1016-23
- O'Neill TW**, Bresnihan B. The heart in ankylosing spondylitis. *Ann Rheum Dis* 1992;51(6):705-6
- Oosterveld FG**, Rasker JJ, Floors M, et al. Infrared sauna in patients with rheumatoid arthritis and ankylosing spondylitis. A pilot study showing good tolerance, short-term improvement of pain and stiffness, and a trend towards long-term beneficial effects. *Clin Rheumatol* 2009;28(1):29-34
- Pavelka K**, Kivitz A, Dokoupilova E, et al. Efficacy, safety, and tolerability of secukinumab in patients with active ankylosing spondylitis: a randomized, double-blind phase 3 study, MEASURE 3. *Arthritis Res Ther* 2017;19(1):285
- Peters MJ**, van der Horst-Bruinsma IE, Dijkmans BA, et al. Cardiovascular risk profile of patients with spondylarthropathies, particularly ankylosing spondylitis and psoriatic arthritis. *Semin Arthritis Rheum* 2004;34(3):585-92
- Prieto-Alhambra D**, Munoz-Ortego J, De Vries F, et al. Ankylosing spondylitis confers substantially increased risk of clinical spine fractures: a nationwide case-control study. *Osteoporos Int* 2015;26(1):85-91

- Ramiro S**, Nikiphorou E, Sepriano A, et al. ASAS-EULAR recommendations for the management of axial spondyloarthritis: 2022 update. *Ann Rheum Dis* 2022; 10.1136/ard-2022-223296
- Revicki DA**, Luo MP, Wordsworth P, et al. Adalimumab reduces pain, fatigue, and stiffness in patients with ankylosing spondylitis: results from the adalimumab trial evaluating long-term safety and efficacy for ankylosing spondylitis (ATLAS). *J Rheumatol* 2008;35(7):1346-53
- Rosenbaum JT**, Rosenzweig HL. Spondyloarthritis: the eyes have it: uveitis in patients with spondyloarthritis. *Nat Rev Rheumatol* 2012;8(5):249-50
- Rote-Hand-Brief** (Tofacitinib). XELJANZ (Tofacitinib): Erhöhtes Risiko für venöse thromboembolische Ereignisse und erhöhtes Risiko für schwerwiegende und tödlich verlaufende Infektionen. 2020
- Rote-Hand-Brief** (Tofacitinib). XELJANZ (Tofacitinib): Erhöhtes Risiko für schwerwiegende unerwünschte kardiovaskuläre Ereignisse und maligne Erkrankungen bei Anwendung von Tofacitinib im Vergleich zu TNF-alpha-Inhibitoren. 2021
- Rote Liste**. Arzneimittelverzeichnis für Deutschland (einschließlich EU-Zulassungen und bestimmter Medizinprodukte) 2020. Rote Liste Service GmbH (Verlag); ISBN: 978-3-946057-64-2. 2021
- Rudwaleit M**, Rosenbaum JT, Landewé R, et al. Observed Incidence of Uveitis Following Certolizumab Pegol Treatment in Patients With Axial Spondyloarthritis. *Arthritis Care Res (Hoboken)* 2016;68(6):838-44
- Rudwaleit M**, Haibel H, Baraliakos X, et al. The early disease stage in axial spondylarthritis: results from the German Spondyloarthritis Inception Cohort. *Arthritis Rheum* 2009a;60(3):717-27
- Rudwaleit M**, Jurik AG, Hermann KG, et al. Defining active sacroiliitis on magnetic resonance imaging (MRI) for classification of axial spondyloarthritis: a consensual approach by the ASAS/OMERACT MRI group. *Ann Rheum Dis* 2009c;68(10):1520-7
- Rudwaleit M**, Khan MA, Sieper J. The challenge of diagnosis and classification in early ankylosing spondylitis: do we need new criteria? *Arthritis Rheum* 2005;52(4):1000-8
- Rudwaleit M**, van der Heijde D, Landewe R, et al. The development of Assessment of SpondyloArthritis international Society classification criteria for axial spondyloarthritis (part II): validation and final selection. *Ann Rheum Dis* 2009b;68(6):777-83
- Ruof J**, Sangha O, Stucki G. Evaluation of a German version of the Bath Ankylosing Spondylitis Functional Index (BASFI) and Dougados Functional Index (D-FI). *Z Rheumatol* 1999;58(4):218-25
- Sandborn WJ**, Hanauer SB, Katz S, et al. Etanercept for active Crohn's disease: a randomized, double-blind, placebo-controlled trial. *Gastroenterology* 2001;121(5):1088-94
- Sandborn WJ**, Feagan BG, Stoinov S, et al. Certolizumab pegol for the treatment of Crohn's disease. *N Engl J Med* 2007a;357(3):228-38
- Sandborn WJ**, Hanauer SB, Rutgeerts P, et al. Adalimumab for maintenance treatment of Crohn's disease: results of the CLASSIC II trial. *Gut* 2007b;56(9):1232-9
- Samborski W**, Sobieska M, Mackiewicz T, et al. [Can thermal therapy of ankylosing spondylitis induce an activation of the disease?]. *Z Rheumatol* 1992;51(3):127-31
- Sieper J**, Koenig A, Baumgartner S, et al. Analysis of uveitis rates across all etanercept ankylosing spondylitis clinical trials. *Ann Rheum Dis* 2010;69(1):226-9
- Sieper J**, Deodhar A, Marzo-Ortega H, et al. Secukinumab efficacy in anti-TNF-naive and anti-TNF-experienced subjects with active ankylosing spondylitis: results from the MEASURE 2 Study. *Ann Rheum Dis* 2017;76(3):571-92
- Sieper J**, Lenaerts J, Wollenhaupt J, et al. Efficacy and safety of infliximab plus naproxen versus naproxen alone in patients with early, active axial spondyloarthritis: results from the double-blind, placebo-controlled INFAST study, Part 1. *Ann Rheum Dis* 2014;73(1):101-7
- Silte Karamanlioglu D**, Aktas I, Ozkan FU, et al. Effectiveness of ultrasound treatment applied with exercise therapy on patients with ankylosing spondylitis: a double-blind, randomized, placebo-controlled trial. *Rheumatol Int* 2016;36(5):653-61
- Spadaro A**, De Luca T, Massimiani MP, et al. Occupational therapy in ankylosing spondylitis: short-term prospective study in patients treated with anti-TNF-alpha drugs. *Joint Bone Spine* 2008;75(1):29-33
- Spoorenberg A**, van der Heijde D, de Klerk E, et al. Relative value of erythrocyte sedimentation rate and C-reactive protein in assessment of disease activity in ankylosing spondylitis. *J Rheumatol* 1999;26(4):980-4
- Tindell A**, Johnsson H, McInnes IB. Arthritis, arthropathy, and osteoporosis in inflammatory bowel disease. In: Baumgart D. (eds) *Crohn's Disease and Ulcerative Colitis*. Springer, Cham. 2017
- Turan Y**, Bayraktar K, Kahvecioglu F, et al. Is magnetotherapy applied to bilateral hips effective in ankylosing spondylitis patients? A randomized, double-blind, controlled study. *Rheumatol Int* 2014;34(3):357-65
- van Bentum RE**, Heslinga SC, Nurmohamed MT, et al. Reduced occurrence rate of acute anterior uveitis in ankylosing spondylitis treated with Golimumab - the GO-EASY study. *J Rheumatol* 2019;46(2):153-9
- van Denderen JC**, Visman IM, Nurmohamed MT, et al. Adalimumab significantly reduces the recurrence rate of anterior uveitis in patients with ankylosing spondylitis. *J Rheumatol* 2014;41(9):1843-8
- van der Heijde D**, Dijkmans B, Geusens P, et al. Efficacy and safety of infliximab in patients with ankylosing spondylitis: results of a randomized, placebo-controlled trial (ASSERT). *Arthritis Rheum* 2005;52(2):582-91
- van der Heijde D**, Kivitz A, Schiff MH, et al. Efficacy and safety of adalimumab in patients with ankylosing spondylitis: results of a multicenter, randomized, double-blind, placebo-controlled trial. *Arthritis Rheum* 2006;54(7):2136-46

- van der Heijde D**, Lie E, Kvien TK, et al. ASDAS, a highly discriminatory ASAS-endorsed disease activity score in patients with ankylosing spondylitis. *Ann Rheum Dis* 2009;68(12):1811-8
- van der Heijde D**, Ramiro S, Landewe R, et al. 2016 update of the ASAS-EULAR management recommendations for axial spondyloarthritis. *Ann Rheum Dis* 2017;76(6):978-91
- van der Heijde D**, Song IH, Pangan AL, et al. Efficacy and safety of upadacitinib in patients with active ankylosing spondylitis (SELECT-AXIS 1): a multicentre, randomised, double-blind, placebo-controlled, phase 2/3 trial. *Lancet* 2019;394(10214):2108-17
- van der Horst-Bruinsma I**, van Bentum R, Verbraak FD, et al. The impact of certolizumab pegol treatment on the incidence of anterior uveitis flares in patients with axial spondyloarthritis: 48-week interim results from C-VIEW. *RMD Open* 2020;6(1)
- Wang D**, Hou Z, Gong Y, et al. Bone edema on magnetic resonance imaging is highly associated with low bone mineral density in patients with ankylosing spondylitis. *PLoS One* 2017;12(12):e0189569
- Wang H**, Zuo D, Sun M, et al. Randomized, placebo controlled and double-blind trials of efficacy and safety of adalimumab for treating ankylosing spondylitis: a meta-analysis. *Int J Rheum Dis* 2014;17(2):142-8
- Wang R**, Ward MM. Epidemiology of axial spondyloarthritis: an update. *Curr Opin Rheumatol* 2018;30(2):137-43
- Wang Y**, Wang H, Jiang J, et al. Comparative efficacy and acceptability of anti-tnf-alpha therapy in ankylosing spondylitis: a mixed-treatments comparison. *Cell Physiol Biochem* 2016;39(5):1679-94
- Widberg K**, Karimi H, Hafstrom I. Self- and manual mobilization improves spine mobility in men with ankylosing spondylitis--a randomized study. *Clin Rehabil* 2009;23(7):599-608
- Ytterberg SR**, Bhatt DL, Mikuls TR, et al. Cardiovascular and cancer risk with Tofacitinib in rheumatoid arthritis. *N Engl J Med* 2022;386(4):316-26
- Bildnachweise:** © Flaticon / surang / Vitaliy Gorbachev / smalllikeart



<https://cmemedipoint.de/rheumatologie/axiale-spondyloarthritis/>

LERNKONTROLLFRAGEN

Die Lernkontrollfragen lassen sich **online** beantworten.

Bitte kreuzen Sie jeweils nur **eine** Antwort an.

1. Welche der folgenden Aussagen zum klinischen Bild der axialen Spondyloarthritis (axSpA) ist **richtig**?
 - A) Die axSpA ist eine heterogene Erkrankung, die eher selten von einer Reihe extramuskuloskelettaler Manifestationen begleitet wird.
 - B) Chronisch-entzündliche Darmerkrankungen (CED) stellen die häufigste Form von extramuskuloskelettalen Manifestationen dar.
 - C) Das führende Hauptsymptom der axSpA ist der entzündliche Rückenschmerz, der durch eine Sakroiliitis und Entzündungen der Wirbelsäule verursacht wird.
 - D) Als chronische Schmerzen innerhalb der axSpA werden Schmerzepisoden im Bereich des Rückens ab ≥ 18 eingestuft.
 - E) Strukturelle Veränderungen der Wirbelsäule sind hauptsächlich auf einen knochenabbauenden Prozess zurückzuführen.
2. Wie hoch ist der Anteil an Patienten mit **Osteoporose** unter Patienten mit axSpA?
 - A) 4 %
 - B) 13 %
 - C) 27 %
 - D) 40 %
 - E) 53 %
3. Welches Messinstrument wird **nicht** für die Diagnose und Klassifikation der axSpA herangezogen?
 - A) Bestimmung der Schmerzsymptomatik
 - B) Bestimmung von Komorbiditäten, wie CED, Psoriasis oder Uveitis
 - C) Entzündungsparameter, wie CRP (C-reaktives Protein) oder Blutsenkungsgeschwindigkeit
 - D) Bildgebende Methoden, darunter Röntgen, Sonographie oder Szintigraphie
 - E) Therapieansprechen, wie das schlechte Ansprechen auf nicht-steroidale Antirheumatika (NSAR)
4. Wie viele **zusätzliche SpA-Zeichen** sollten im klinischen Arm in Kombination mit dem Nachweis des humanen Leukozytenantigens HLA-B27 für eine Klassifikation der axSpA mindestens festgestellt werden?
 - A) 2
 - B) 3
 - C) 4
 - D) 5
 - E) 6
5. Welche der folgenden Aussagen zur Klassifikation der axSpA ist **falsch**?
 - A) Das nicht-röntgenologische Stadium (nr-axSpA) der axSpA kann im Verlauf in ein röntgenologisches Stadium (r-axSpA) übergehen.
 - B) Die r-axSpA ist durch das Vorhandensein einer definiten Sakroiliitis im Röntgenbild der Iliosakralgelenke (SI-Gelenke) definiert.
 - C) r-axSpA bzw. nr-axSpA unterscheiden sich hinsichtlich des Ausmaßes des strukturellen Schadens, der Entzündungsaktivität und subjektiver Parameter.
 - D) Differenzialdiagnosen können unspezifischer Rückenschmerz, sowie degenerative, infektiöse und tumoröse Erkrankungen sein.
 - E) Der *Ankylosing Spondylitis Disease Activity Score* (ASDAS) sollte vorrangig als Indikator für eine Bewertung des Therapieansprechens verwendet werden.

6. Welche Aussage zu nicht-pharmakologischen Therapien der axSpa ist falsch?

- A)** Selbstständig durchgeführte Bewegungstherapien zeigen eine höhere Wirksamkeit als Therapien unter Aufsicht, wie z. B. im Rahmen einer Physiotherapie.
- B)** Manipulationen an der Wirbelsäule von axSpA-Patienten im Rahmen einer manuellen Therapie sollten nicht erfolgen.
- C)** Saunagänge können einen kurzzeitigen, positiven Effekt auf Steifheit und Schmerzen haben.
- D)** Elektrotherapie, Magnetfeldtherapie und Ultraschall können Teil einer nicht-pharmakologischen Therapie sein.
- E)** Ergotherapie kann zu einer Reduktion der Krankheitsaktivität und einer Steigerung der körperlichen Funktionsfähigkeit beitragen.

7. Welche der folgenden Substanzen/Substanzgruppen wird aktuell zur pharmakologischen Therapie der symptomatischen axSpA als Erstlinientherapie eingesetzt?

- A)** NSAR
- B)** TNF- α -Inhibitoren (TNFi)
- C)** Interleukin-(IL)-17-Inhibitoren
- D)** Januskinase-(JAK-)Inhibitoren
- E)** Sulfasalazin

8. Welche der folgenden Aussagen zu NSAR ist richtig?

- A)** NSAR werden ausschließlich als Teil des Schmerzmanagements eingesetzt.
- B)** Im Vergleich zu einer Monotherapie kann ein höherer Anteil an Patienten durch eine Kombinationstherapie aus NSAR und bDMARDs (*biologic Disease-Modifying Antirheumatic Drug*) eine Remission erreichen.
- C)** Hinsichtlich des Anteils der Remission profitieren Patienten mit r-axSpA eher von NSAR als Patienten mit nr-axSpA.

- D)** Nach zwei bis vier Wochen ohne ausreichendes Ansprechen auf ein NSAR in Erstlinientherapie, sollte direkt auf ein bDMARD umgestiegen werden.
- E)** Zu Therapiebeginn sollte die Dosis des NSAR langsam titriert werden, um eine anfängliche Höchstdosis zu vermeiden.

9. Wie lange sollte eine bDMARD-Therapie durchgeführt werden, bevor eine Evaluation des Ansprechens erfolgt und somit über die Fortführung des verwendeten bDMARD entschieden wird?

- A)** Zwei Wochen
- B)** Vier Wochen
- C)** Zehn Wochen
- D)** Zwölf Wochen
- E)** 24 Wochen

10. Welche Aussage zu krankheits-modifizierenden Therapien der axSpa ist falsch?

- A)** Zur Behandlung der axSpa sind nach einem nicht ausreichenden Ansprechen einer NSAR-Therapie TNFi, IL-17i und JAKi zugelassen.
- B)** Bei wiederkehrender Uveitis oder aktiver CED werden TNFi empfohlen.
- C)** Bei signifikanter Psoriasis werden IL-17i empfohlen.
- D)** Aufgrund guter Wirksamkeit wird Methotrexat zur Behandlung der Wirbelsäulensymptomatik bei r-axSpA empfohlen.
- E)** JAKi sind für Patienten mit r-axSpA als auch mit nr-axSpA zugelassen.

IMPRESSUM

AUTOR

PD Dr. med. Uta Kiltz

Rheumazentrum Ruhrgebiet am Marien Hospital
Universitätsklinik der Ruhr-Universität Bochum
Claudiusstr. 45
44649 Herne

INTERESSENKONFLIKTE

Kiltz Dr., Berater- und/oder Referentenhonorare durch die Firmen AbbVie, Biocad, BMS, Chugai, Eli Lilly, Grünenthal, Hexal, Janssen, MSD, Novartis, onkowissen.de, Pfizer, Roche and UCB. Forschungsunterstützung durch Abbvie, Amgen, Biogen, GSK, Hexal, Fresenius, Novartis und Pfizer.

REDAKTION & LAYOUT

Dr. Carmen Koch-Stork & Cristina Garrido
KW MEDIPOINT, Bonn

Die Zertifizierung dieser Fortbildung durch die Bayerische Landesärztekammer wurde von CME MEDIPOINT, Neusäß organisiert.

Diese Fortbildung wurde von Novartis Pharma GmbH mit insgesamt 9.533,00,- € finanziert.
Die Ausarbeitung der Inhalte der Fortbildung wird dadurch nicht beeinflusst.

BEGUTACHTUNG

Diese Fortbildung wurde von zwei unabhängigen Gutachtern auf wissenschaftliche Aktualität, inhaltliche Richtigkeit und Produktneutralität geprüft. Jeder Gutachter unterzeichnet eine Konformitätserklärung.

Diese Fortbildung ist auf www.cmemedipoint.de online verfügbar.